Estudios Experimentales y Clínicos-Veterinarios de BNCT para el Tratamiento del Cáncer Bucal, Metástasis Hepáticas y Pulmonares y Artritis Reumatoidea

Dra. Andrea Monti Hughes
Comisión Nacional de Energía Atómica (CNEA) / CONICET

10° Edición de las Jornadas del CUIA en Argentina – Mayo 2018
Terapia por Captura Neutrónica en Boro: Aspectos Interdisciplinarios para la Concreción de una Radioterapia Selectiva

NUESTRO GRUPO

Investigador principal: Amanda E. Schwint, PhD

Co-directora: Verónica A. Trivillin, PhD

Ayelen Serrano,
Estudiante

Yanina Botta,
Estudiante de Doctorado

Marcela A. Garabalino, PhD

Andrea Monti Hughes, PhD

Emiliano C.C. Pozzi, PhD

Paula Ramos,
Estudiante

Iara S. Santa Cruz
Estudiante

Jessica A. Goldfinger,
Estudiante

División Patología de la Radiación, Departamento de Radiobiología, Comisión Nacional de Energía Atómica (CNEA), ARGENTINA

Miembros anteriores: Erica Kreimann, Ana Molinari, Elisa M. Heber

Proyecto Multidisciplinario / Colaboraciones Nacionales e Internacionales

INTERNACIONALES:

- ✓ David W Nigg, Bill Bauer – Idaho National Lab, **EE.UU.**
- ✓ Frederick Hawthorne and Satish Jalisatgi et al. – Univ. Missouri, **EE.UU.**
- ✓ Saverio Altieri & Silva Bortolussi et al. – Univ. Pavia & INFN, **Italia**
- ✓ John Hopewell – Oxford University, **Reino Unido**
- ✓ Clara Viñas et al., Institut de Ciència de Materials de Barcelona, **España**
- ✓ Hiroyuki Nakamura et al., **Japón**
- ✓ Marine Hi-Q Tech, **Taiwan**

NACIONALES:

- ✓ ME Itoiz & RF Aromando - Fac. Odontología, Univ. Buenos Aires (UBA)
- ✓ Profesionales y técnicos de los reactores RA-1, RA-3 and RA-6, CNEA
- ✓ Departmentos de Física, Química, Instrumentación y Control e Investigación y Producción de Reactores, CNEA
- ✓ Gisele Saint Martin & Agustina Portu - CNEA
- ✓ Sara González & Gustavo Santa Cruz et al. – CNEA
- ✓ Lucas Colombo & Jorge E. Cardoso –Instituto de Oncología Angel H. Roffo (UBA)
- ✓ Sergio Ferraris et al. - Universidad Maimónides
- ✓ Nahuel Olaiz & Guillermo Marshall – Facultad de Cs Exactas y Naturales, UBA
- ✓ VA Medina, Universidad Católica Argentina (UCA)

Estudios de BNCT experimentales y clínicos-veterinarios desarrollados en nuestro grupo

Cáncer y precancer bucal; Mucositis: **Bolsa de la mejilla del hámster**

Metástasis hepáticas, Metástasis pulmonares, Efecto Abscopal, Cáncer de colon (modelo ectópico); Dermatitis: **Ratas BDIX**

Artritis reumatoidea: **Conejos**

Estudios Clínicos-Veterinarios en tumores espontáneos de cabeza y cuello en perros y gatos, sin opción terapéutica.

Bolsa de la mejilla del hámster
Precancer y Cáncer bucal, Mucositis

- Modelo de carcinogénesis química que recapitula el proceso que ocurre en la mucosa bucal humana generando tumores rodeados por tejido con cancerización de campo.
- Aceptado mundialmente también para el estudio de la mucositis (efecto adverso dosis limitante; Inflamación, ulceración y necrosis).
- Similar a la mucosa bucal humana (en términos histológicos, histoquímicos y ultraestructurales).
- Cancerización con un carcinógeno químico: dimetilbenzantraceno-DMBA

Modelo Clásico: dos veces por semana, **12 semanas**
Modelo Precanceroso: dos veces por semana, **6 semanas**
Modelo de «8 semanas»: dos veces por semana, **8 semanas**
→Diferentes escenarios clínicos del cáncer bucal

Estudios de BNCT en los Reactores Nucleares RA-3 y RA-6

- **Facilidad térmica para aplicaciones biomédicas del RA-3, Buenos Aires**

ZOOM

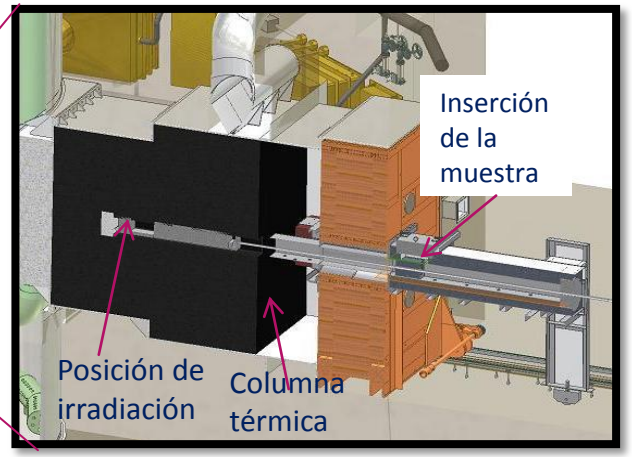

- Los animales se insertan en una nube isotrópica de neutrones mientras que el reactor se encuentra en operación normal.
- Blindaje de carbonato de ^{6}Li para proteger el cuerpo del animal mientras la bolsa del animal es expuesta durante la irradiación.

- **RA-6 en Bariloche, Rio Negro**





- La bolsa evertida e, inevitablemente, parte de la cabeza es colocada en semicirculo sobre el holder.

Ejemplos de la eficacia terapéutica de BNCT en tumor y la mucositis inducida por BNCT *(Monti Hughes et al. 2017)*

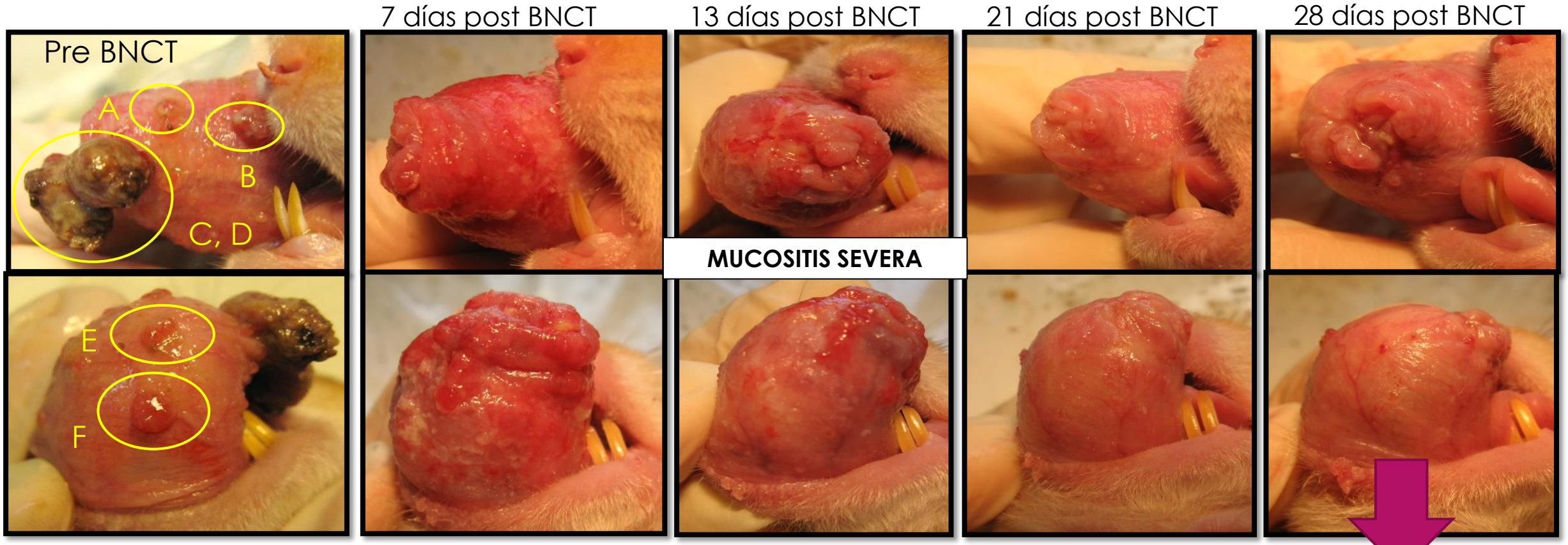

Tumor A: 4mm^3

Tumor B: 16mm^3

Tumor C: 286mm^3

Tumor D: 447mm^3

Tumor E: 6mm^3

Tumor F: 10mm^3

Respuesta Tumoral Completa
Mucositis resuelta

Modelo de metástasis hepáticas: Ratas BDIX

Inoculación subcapsular en el hígado de células de cáncer de colon singeneicas (0.5 x10^6 células DHD/K12/TRb)

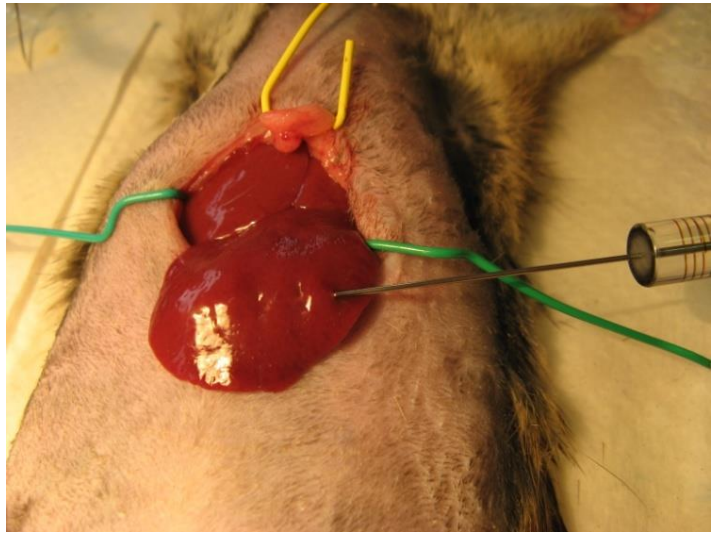

2 semanas post inoculación: Observación macroscópica de nódulos hepáticos

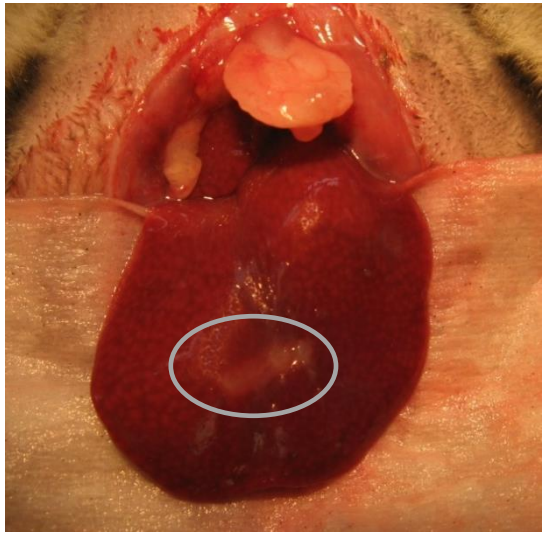

REACTOR NUCLEAR RA-3

Blindaje de carbonato de ^{6}Li para proteger el cuerpo del animal mientras se expone (en la ventana del blindaje) la zona del hígado.



Rx del animal dentro del blindaje.
Las tablitas de acrílico son utilizadas para alejar los riñones de la ventana durante la irradiación y mejorar su blindaje.

Efecto terapéutico de BNCT en metástasis hepáticas en el reactor RA-3 *(Pozzi et al. 2012, 2013)*

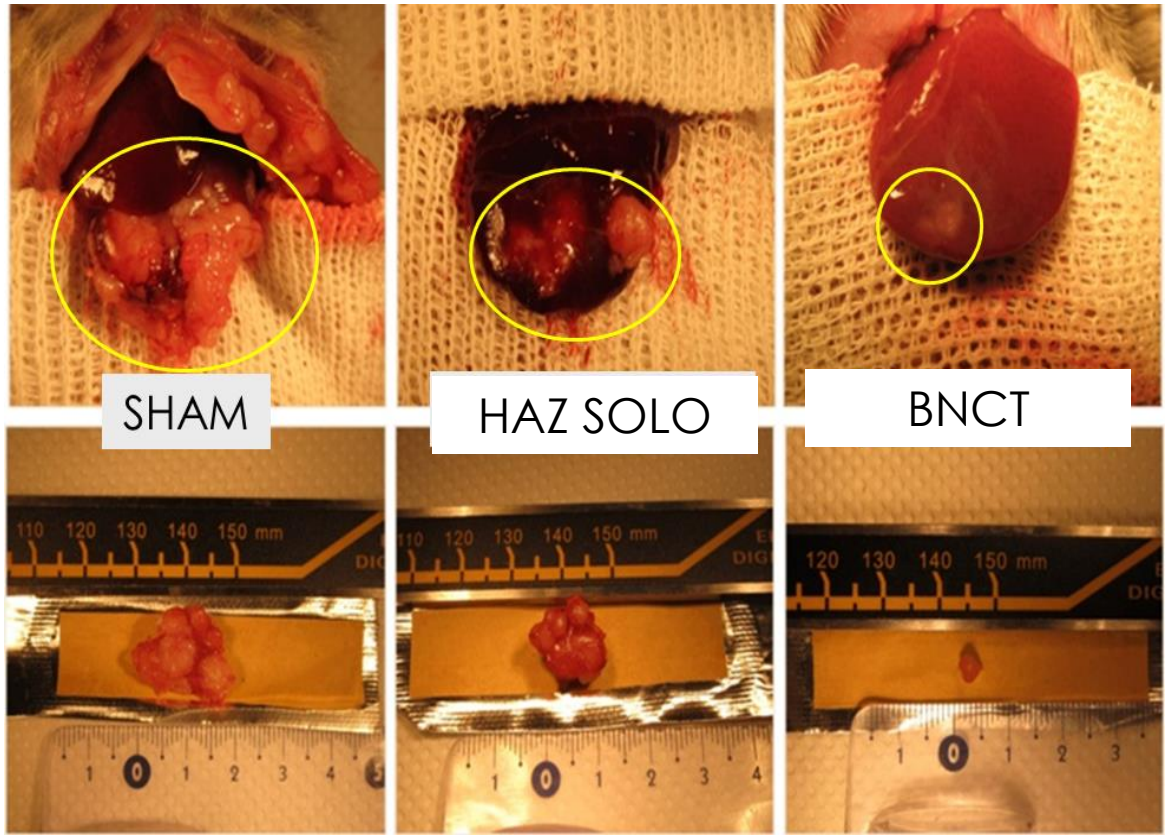

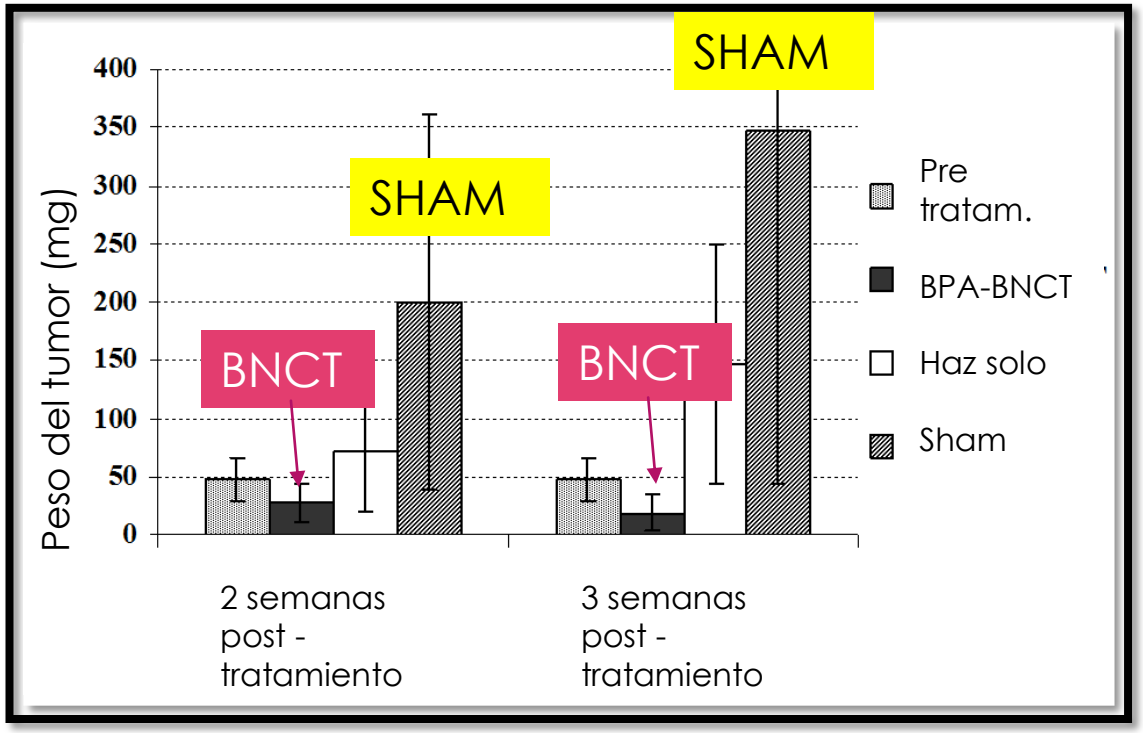

Modelo de metástasis pulmonares: Ratas BDIX

Inoculación intravenosa células de carcinoma de colon
(3 x 10^6 cels. DHD/K12/TRb)

4 semanas post inoculación

REACTOR NUCLEAR RA-3



PARÁMETROS PARA EVALUAR EL EFECTO TERAPÉUTICO DE BNCT EN METÁSTASIS PULMONARES:

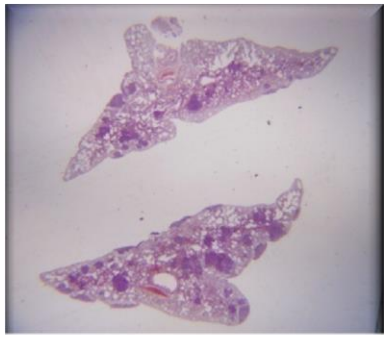

% área ocupada por metástasis en secciones histológicas de los lóbulos pulmonares.



% masa de pulmón/masa corporal

% superficie del pulmón ocupada por metástasis en los lóbulos pulmonares en fijados en solución Bouin

Efecto Terapéutico de BNCT en metástasis pulmonares en el reactor nuclear RA-3 *(Trivillin et al. 2014)*

Porcentaje de superficie de pulmón ocupada por metástasis:

T0 (pre-tratamiento,
3 semanas post-inoculación)

Sham (no tratamiento, **5 semanas post-inoculación**)

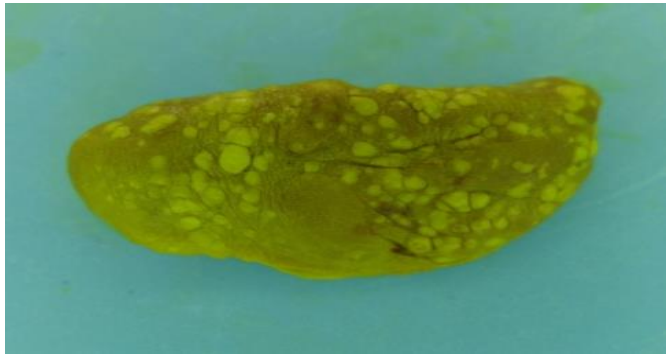

BNCT (**5 semanas post-inoculación**,
2 semanas post-tratamiento)

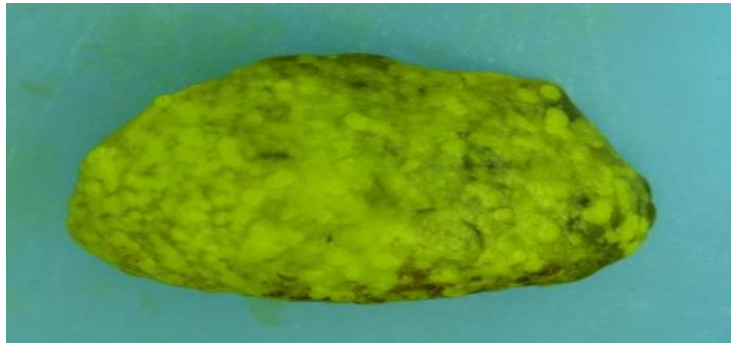

Haz solo (5 semanas post-inoculación,
2 semanas post-tratamiento)

Efecto directo de BNCT sobre tumores ectópicos de colon; Efecto Abscopal & Dermatitis: Ratas BDIX

Efecto Abscopal: acción inhibitoria de la radioterapia en el desarrollo y crecimiento de tumores no tratados (en un sitio distante del área de irradiación).

Protocolo experimental:

Inoculación de células en la flanco derecho

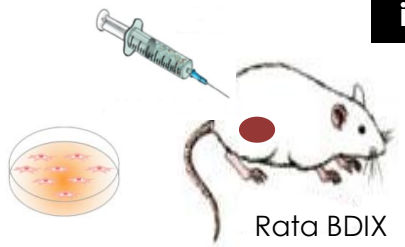

$1x10^6$ DHD/K12/TRb células singeneicas de cáncer de colon

3 sem. post-inoculación

BPA-BNCT (T0) RA-3

Facilidad térmica RA-3

Blindaje de carbonato de litio

2 sem. post-BNCT

Inoculación de células en la flanco izquierdo

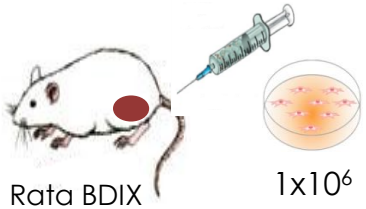

$1x10^6$ DHD/K12/TRb células singeneicas de cáncer de colon

Seguimiento 5 semanas

Evaluación del volumen tumoral

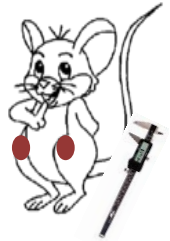

Efecto directo de BNCT sobre tumores ectópicos de colon y Efecto Abscopal: Ratas BDIX *(Trivillin et al. 2017)*

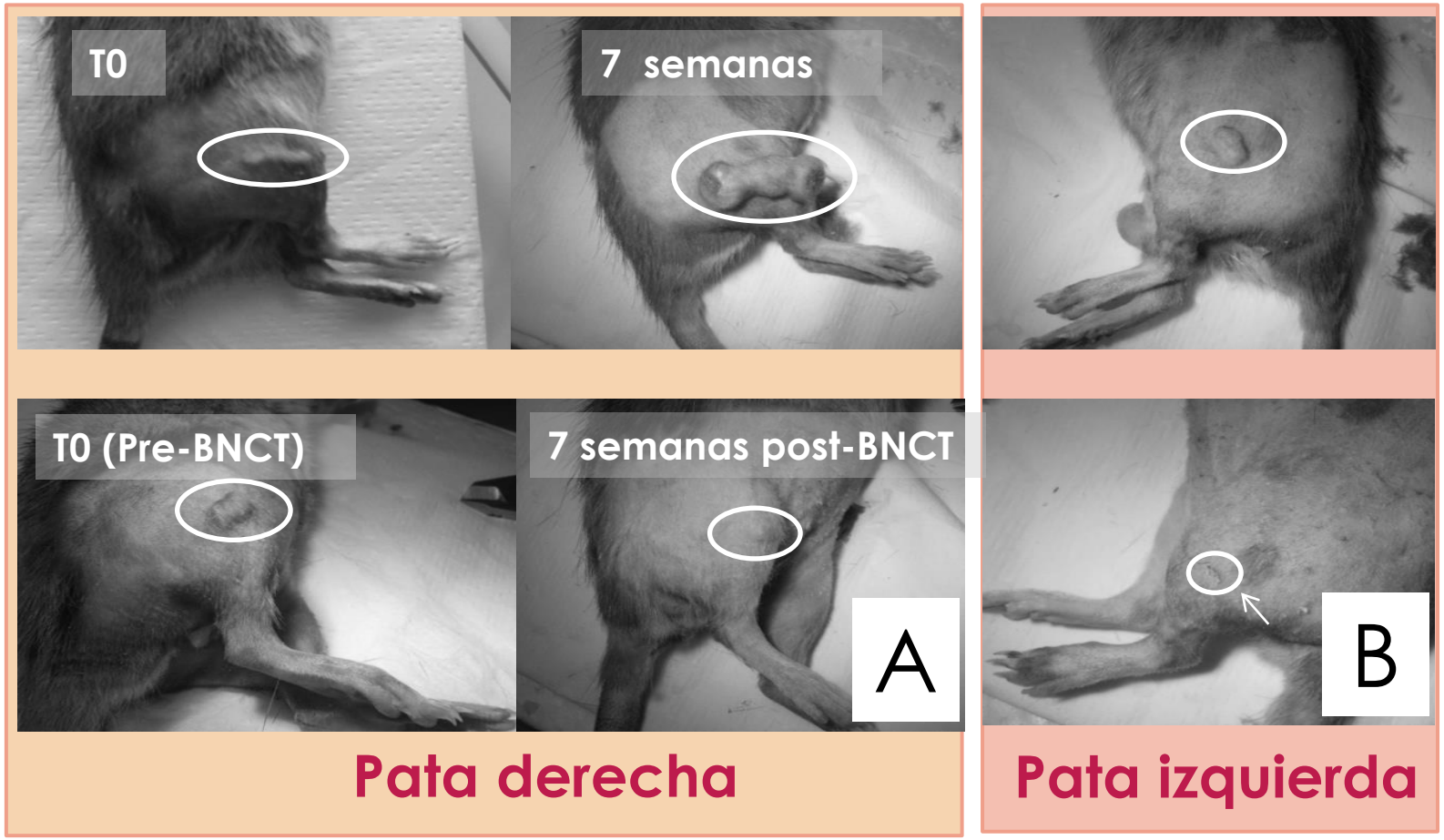

Control- SIN BNCT:
Ambos flancos con tumores.

Efecto terapéutico DIRECTO de BNCT en tumor de la pata derecha (A) y efecto Abscopal en tumor de la pata izquierda (B): La pata izquierda no fue irradiada, sin embargo, el tumor es significativamente menor al tumor control izquierdo.

Dermatitis como efecto adverso post BNCT: Ratas BDIX

Dermatitis severa: eritema, edema, necrosis, descamación húmeda.

TERMOGRAFIA INFRARROJA DINÁMICA

- Es la adquisición de imágenes (termogramas) de la radiancia IR de la escena observada en función del tiempo.
- Estudio de la evolución de las lesiones y decisión de losposibles tratamientos. También utilizada para caracterizar la mucositis en el modelo de cáncer bucal de la bolsa de la mejilla del hamster.
- No invasiva.

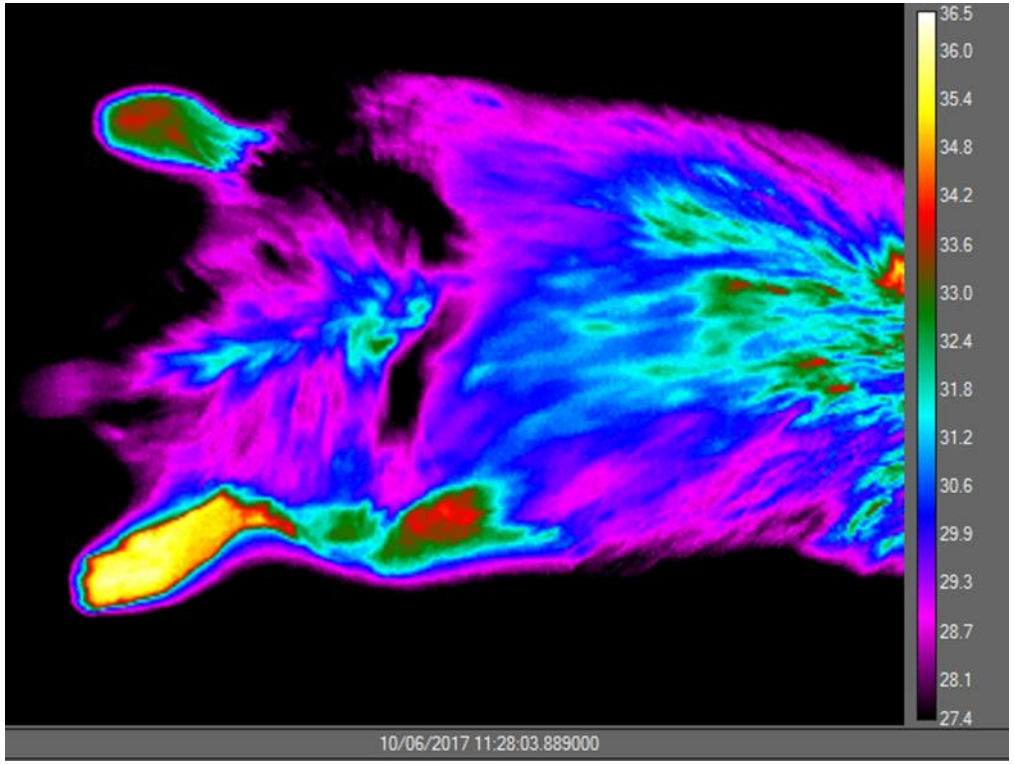

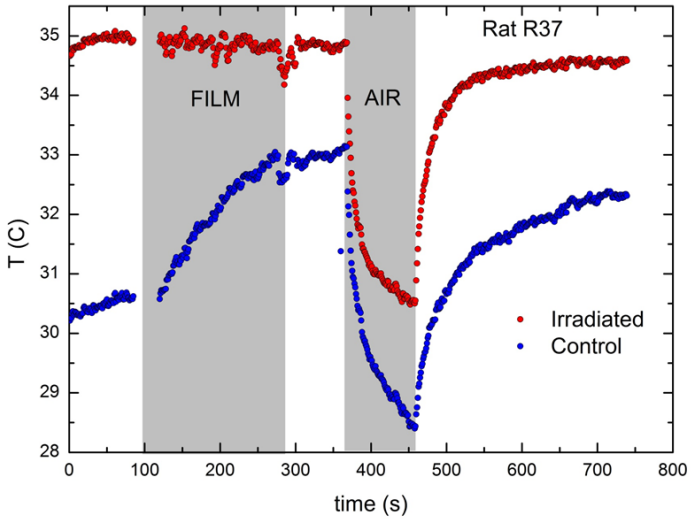

BNCS: Boron Neutron Capture Synovectomy
Tratamiento de Artritis Reumatoidea en conejos
(Trivillin et al. 2016)

Inducción AIA (Artritis inducida por Antigeno)

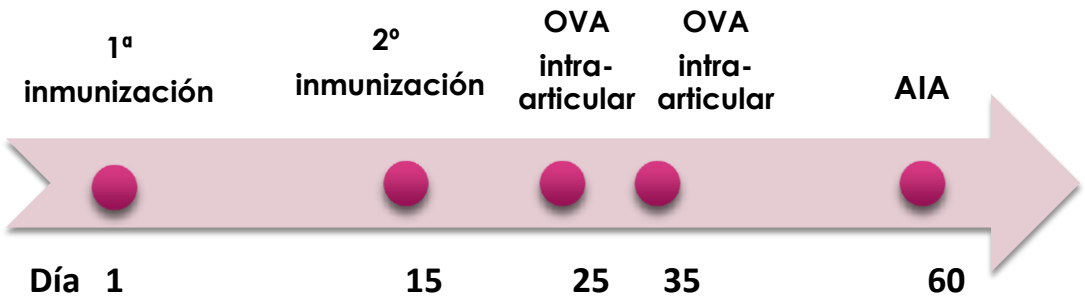

inmunización: ovoalbumina (OVA) (1 mg/ml; 1:1 Freund's adyuvante completo (AFC)) intra-dermico.

OVA Intra-articular: OVA (1 mg/ml) intra-articular.

Administración del compuesto borado (BPA, GB-10): intra-articular en la rodilla del conejo.

Tejido «target»: Membrana sinovial patológica

BNCS en el reactor RA-1 (Buenos Aires) a bajas dosis (2,4-3,9 Gy) a la membrana sinovial enferma (SIN blindaje)

Estrategias de optimización

- BNCT mediado por compuestos borados aceptados para estudios clínicos:
BSH, BPA, GB-10, Ácido bórico *(Kreimann et al. 2001, Pozzi et al. 2009, Garabalino et al. 2013)*
- BNCT + compuestos de «nueva generación»: nanoparticulas *(Heber et al. PNAS 2014)*, MID-BSA
- Combinación de compuestos borados *(Trivillin et al. 2006, Monti Hughes et al. 2009)*
- Electroporación+BNCT *(Garabalino et al. 2016)*
- Normalización de vasos tumorales (Talidomida) + BNCT *(Molinari et al. 2012)*
- Doble BNCT *(Monti Hughes et al. 2011, 2013)*
- BNCT Secuencial *(Molinari et al. 2011)*
- Radioprotectores para reducir mucositis & dermatitis: Histamina *(Monti Hughes et al. 2015)*, FUCOIDAN

Estudios Clínicos-Veterinarios en tumores espontáneos de cabeza y cuello en perros y gatos sin opción terapéutica

Reactor nuclear RA-6

Paciente: LUCY

(Julio 2015) Carcinoma nasal
2 Tratamientos separados por 10 meses (2 aplicaciones cada una).
Expectativa de vida: 1 mes.

Tomografía Computada:

Arriba: pre-tratamiento, 1 Julio 2015

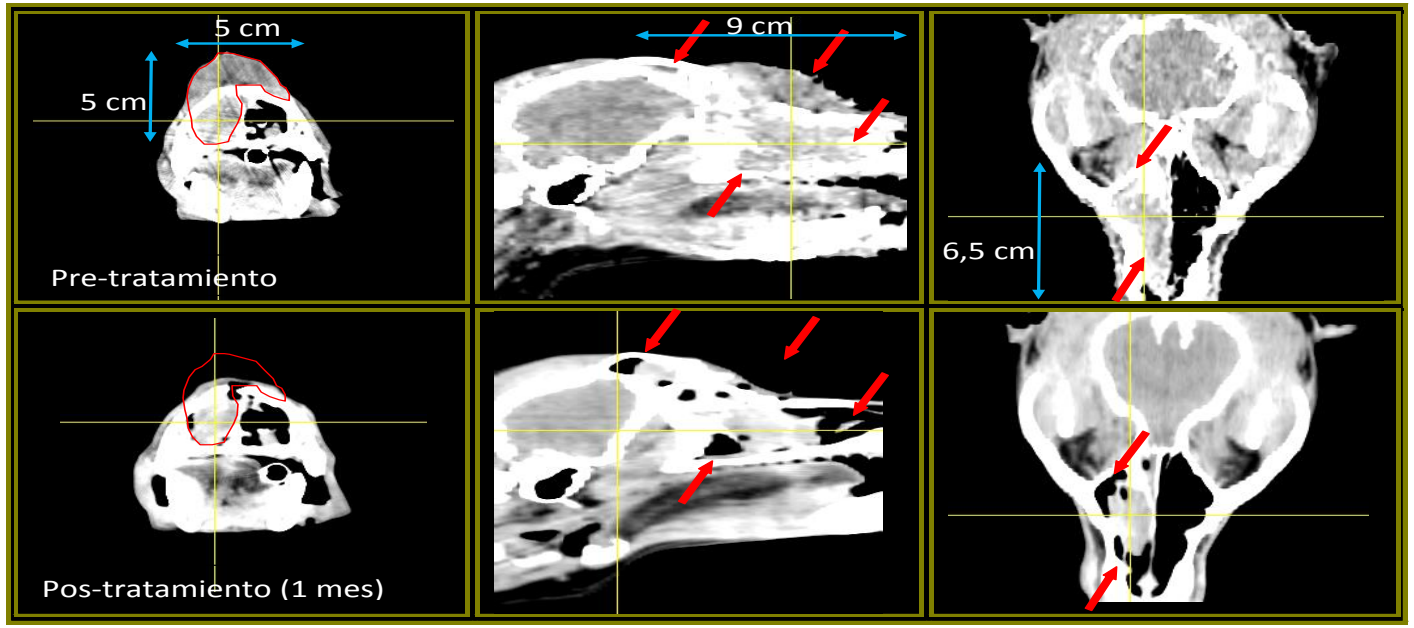

Abajo: 1 mes post-segunda fracción, 2 Septiembre 2015

13 DE AGOSTO 2015
(6 DÍAS POST SEGUNDA IRRADIACIÓN)

Sobrevida: 14 meses en excelente estado físico.

Paciente: SENSHI (Octubre 2016): carcinoma nasal
1 Tratamiento (2 aplicaciones).
Expectativa de vida: 1 mes. Control tumoral a los 2 meses: reducción al 50%.
Sobrevida: 1 año.

Tomografía computada:

Pre Irradiación | 1 mes Post 2da irrad.

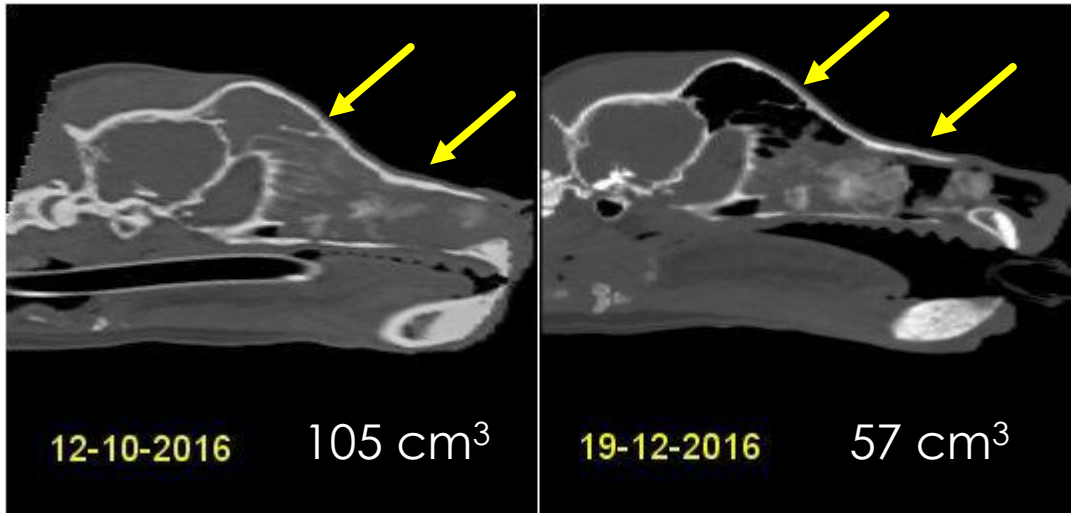

Paciente: Mora

(Febrero 2018): Melanoma amelanocítico

1 Tratamiento (2 aplicaciones).

Mejoró significativamente su calidad de vida: empezó a comer, volvió a ladrar y a correr.

2. Irradiación

Pre-tratamiento:

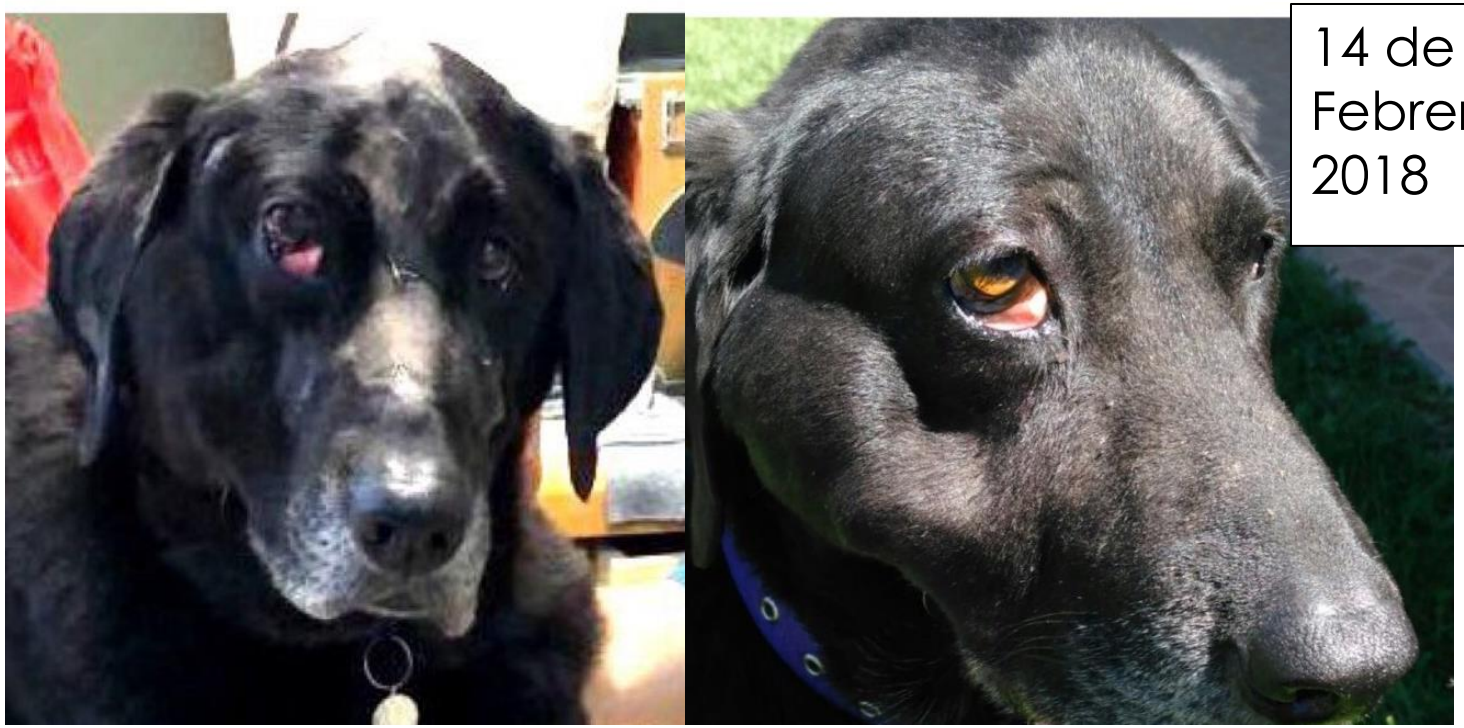

15 días 2da irrad.

GRACIAS!

andre.mh@gmail.com
andrea.monti@cnea.gov.ar